

OLGU SUNUMU

HASTA:30 yaşında erkek hasta

ŞİKAYET:3 aydır belirginleşen sol testiste şişlik

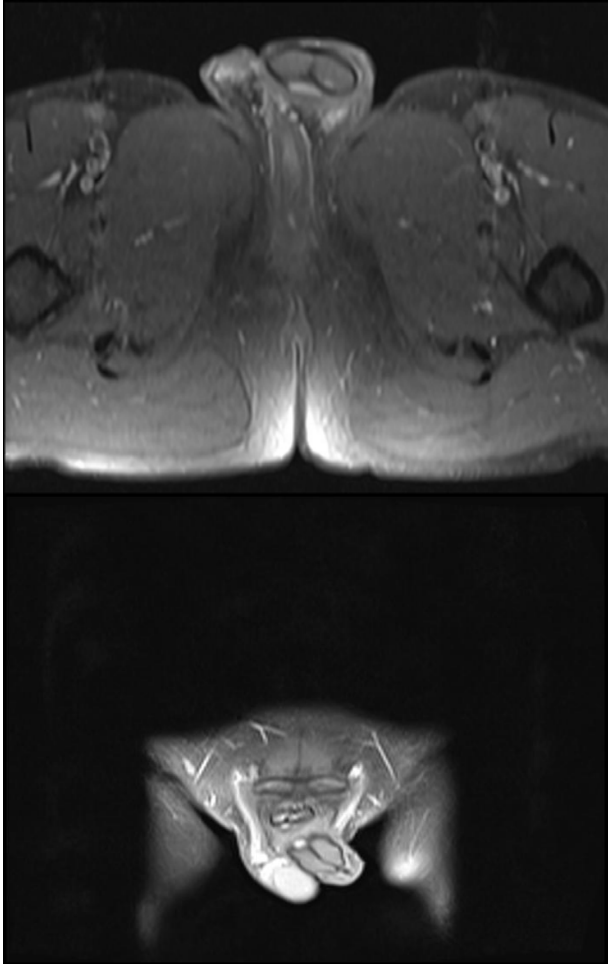
ÖZGEÇMİŞ:6 ay önce sol hidroselektomi

FİZİK MUAYENE:Sol testis posteriorda yaklaşık 3 cm lik solid kitle

TÜMÖR MARKERLARI:NORMAL

SKROTAL DOPLER USG:Sol skrotumda tek korda sahip çift testis(Testis duplikasyonu?)

SKROTAL MR : Sol skrotal kesede 24x23 mm ve 24x20 mm ebatlı mediastinum düzeyinde arada bağ doku?? Fibrotik doku?? İle birleşen 2 adet testis ile uyumlu nodüler görünüm mevcuttur (Duplikasyon?).



Hastanın 6 ay önce geçirdiği hidroselektomi operasyon ameliyat notu ve eski ultrasonografileri istendi. Ameliyat raporu ve USG raporlarında testis duplikasyonu lehine bulgu olmaması nedeniyle sol

inguinal eksplorasyon yapıldı.Eksplorasyonda testis üst ve alt pollerinin ortadan fibrotik doku ile birleşmiş olduğu görüldü.Fibrotik doku eksize edilerek patolojiye gönderildi..

PATOLOJİ:Intratübüler germ hücreli neoplazm

Bunun üzerine hastaya sol orşiektomi yapıldı.Patoloji sonucu testis üst polde 2.5 cm lik alanda yaygın intratübüler germ hücreli neoplazm olarak raporlandı.

Hastanın takiplerinde herhangi bir patoloji izlenmedi.

Dr.Murat Demir

Yüzüncü Yıl Üniversitesi Dursun Odabaş Tıp Merkezi

Üroloji kliniği