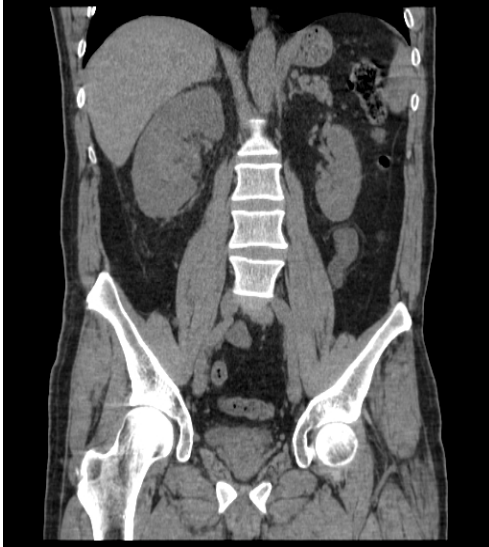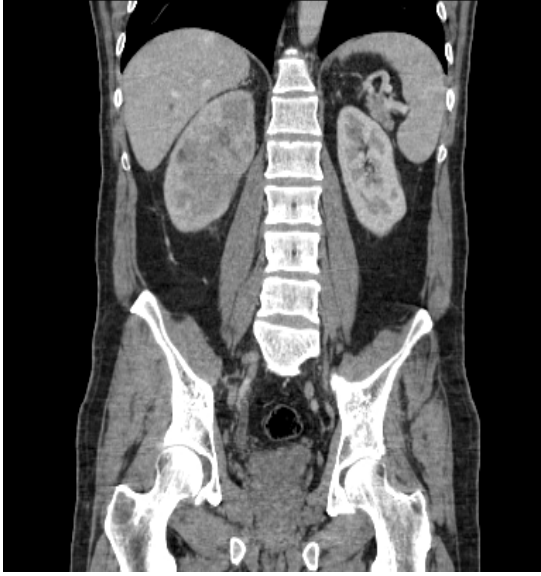


OLGU SUNUMU

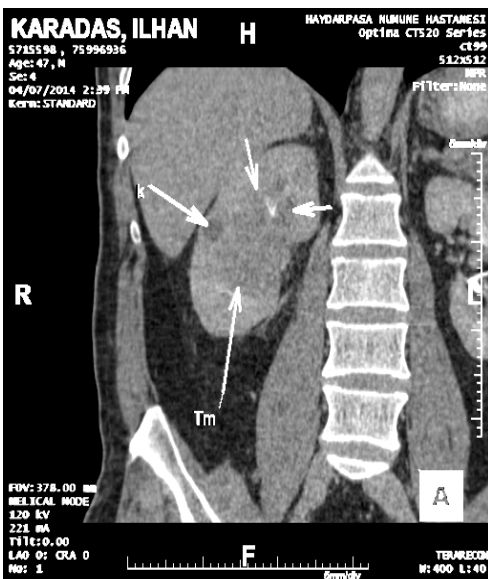
- Şikayet: Pıhtılı hematüri, sağ yan ağrısı
- Hikaye: 3 aydır var olan ara ara hematüri ve sağ yan ağrısı mevcut. Taş düşürme, Taş operasyonu ve ESWL öyküsü yok
- Hastalık: yok Operasyon: yok
- Sigara öyküsü (+)
- FM: Sağ KVAH(+)
- Hct: 39,2 → 35,2 → 34,7 → 26,5 Hgb: 13 → 9,05 Wbc:15.000 Kr: 1.28 TİT: 48 rbc İKAB: Üreme yok
- **Üriner USG:** Sağ böbrekte grade 1 ektazi. Papiller kitle, kalkül izlenmedi. Sol böbrek doğal.
- **Kontrastsız tüm batın BT (05/03/14):** Sağ böbrek ödemli olup, boyutu hafif artmıştır. Perirenal yağlı dokularda çizgilenme dikkati çekmiştir. Sağ üreterde grade II hidronefroz bulguları görülmekle birlikte sağ üreter lümen içerisinde belirgin kalkül lehine opasite ayırt edilmemiştir.



- **Kontrastlı Tüm Batın BT(07/03/14):** Sağ böbrek orta zonda posterior kesimde kortikomedüller kontrastlanmada azalma izlenmektedir. (fokal pyelonefrit?). Bu bölgede kitle lezyon şekillendirilememiştir. Sağ böbrekte ayrıca orta zonda milimetrik boyutlu basit kortikal kist izlendi.



- Hastaya GAA tanısal flexible URS planlandı. Anestezi hazırlığına başlandı.
- **Tanısal URS (03/04/14):** Bilateral orifisler izlendi. Sağ orifisten girildi. Pelvi-kalisiel sisteme kadar çıkıldı. Çıkarırken üst seviyeden hematürik idrar geldiği görüldü. Tümöral oluşuma rastlanmadı. İşlem sonlandırıldı.
- Yatış sürecinde hastanın hematürisi devam ediyordu.
- 09/04/14 Hct: 26 : Gerekli ES replasmanı yapıldı.
- **BT anjiyografi (04/04/14):** Sağ böbrek orta ve alt kısım-posteriorunda zayıf perfüzyon ve bu alanın korteksinde incelme izlenmektedir. Bu bölgede toplayıcı sistem tesbit edilmedi. Nonperfüze alandan başlayan , böbrek pelvisi ve üreterinde 5 cm kadar devam eden devam eden yumuşak doku varlığı dikkati çekmektedir.(RCC?) Üreter konstriktif duvar kalınlaşması göstermektedir.



- 17/04/14: Sađ nefroüretrektomi+TUR orifis
- Po 3.gün hastanın dreni alınarak sondalı taburcu edildi.
- Po 2.hafta hastanın sondası alındı.
- Patoloji: RCC T3a N1 Mx

Dr.Musab Ali Kutluhan

Haydarpasa Numune EAH Uroloji Kliniđi